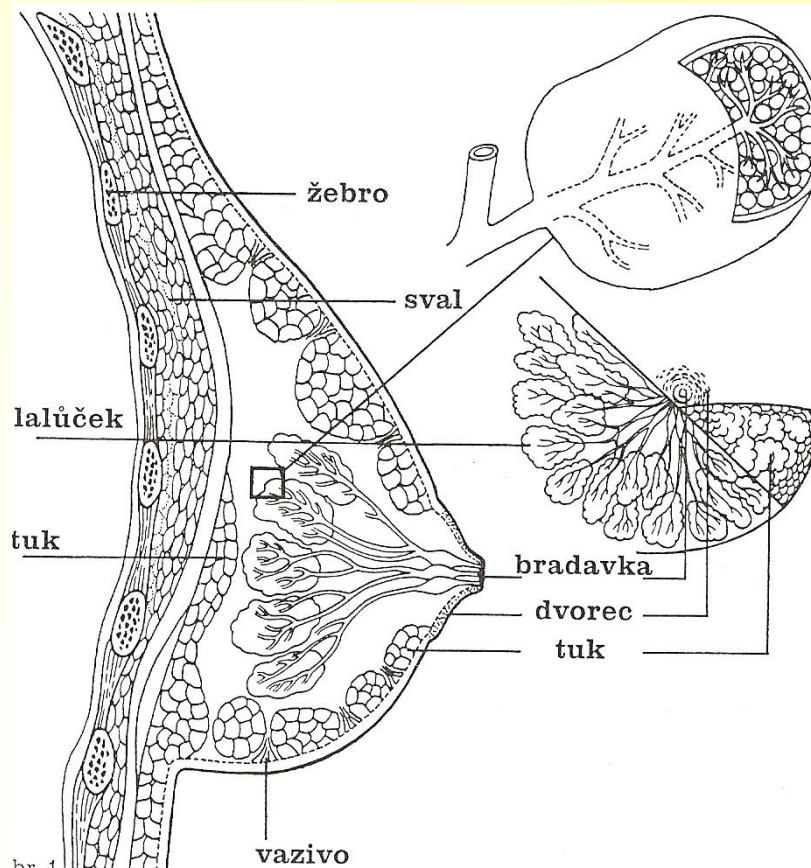


Karcinom prsu

Ošetrovatelství

4. ročník

Anatomie prsu



párový o.

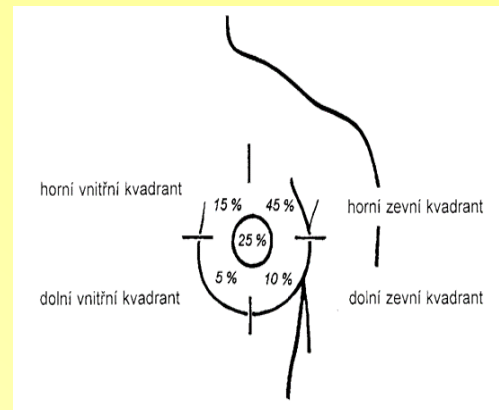
mléčná ž. – 15-20 lalůčků

tukový polštář

změny-puberta

Zásobení – krevní, lymf.

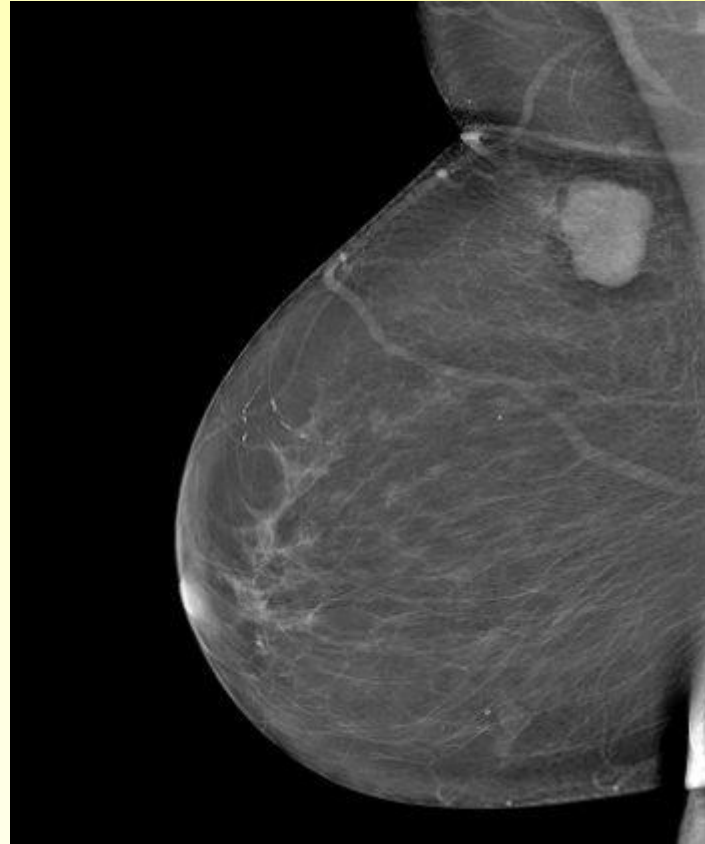
Charakteristika onemocnění:



- ca prsu je nejčastějším nádorovým onemocněním žen ve věku mezi 45 – 60 lety
- Nejčastější výskyt – horní zevní kvadrant
 - pravděpodobnost úspěšného vyléčení je vyšší, jestliže je ca zjištěn a léčen včas
- Benigní – fibrom, fibroadenom = utlačují
- Maligní – karcinom – metastazuje do okolí – lymf.uzliny v podpaží „sentinelová“ uzlina, klíční, podél sterna. Krevní cesta = plíce, játra, mozek, páteř, kosti

KARCINOM PRSU

- Duktální ca (epitel mlékovodů)
- Lobární (epitel lalůček)



Příčiny, rizikové faktory nádoru prsu:

Příčiny nejsou přesně známy

- Věk (menses + menop. - časný nástup / pozdní konec)
- Nerodila/ nebo pozdě (po 35 roce)
- RA +++ (tato rizika jsou vyšší, pokud tyto ženy měly karcinom prsu ještě před menopauzou)
- Životní styl – kouření, alko, obezita, nedostatek pohybu
- Benigní onem. Prsu
- Radiace v době vývoje
- Hormonální substituce v menopauze
 - **VÝHODY PŘEVYŠUJÍ – prevence kardiovas. chorob, osteoporóza**

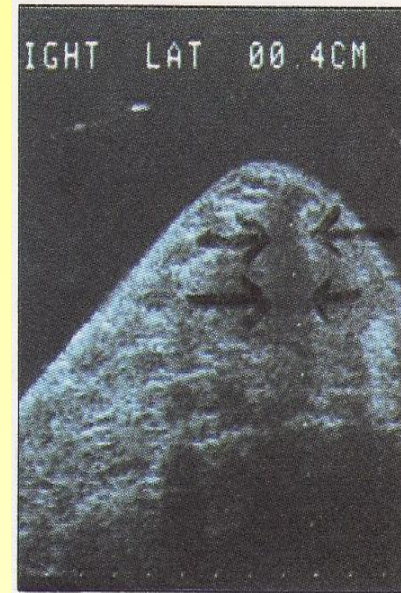Příznaky:

- dlouho bezpříznakové – PREVENCE – **samovyšetřování, scr.**
- chybí bolestivost
- nádor se odhalí většinou náhodou jako **hmatná tvrdá bulka** v prsu – **zvětšuje** se
 - nejčastěji bývá nelezen v horním zevním kvadrantu prsu, ale může být uložen kdekoli jinde v prsu
- **vtahování kůže** – vzhled pomerančové kůže, „vpáčená bradavka“
- **změna barvy kůže** – zčervenání + tmavá pigmentace b.
- **sekrece** z bradavky
- změna tvaru, velikosti prsu
- **hmatné podpažní u.**
- metastázy – patologické zlomeniny, játra, plíce

PREVENCE –
SAMOVYŠETŘENÍ
VIZ text pracovní list

Diagnostika:

- **A (OA + GA, RA, PA), NO – nález..**
- **FYZIKÁLNÍ VYŠ. (pohled, pohmat)**
- **ULTRAZVUK, MAMOGRAF (45+)**
- **CT, MR, RTG – odhalení metastáz**
- **LABORATOŘ**
- **KO + DIFF., BIOCHEM., TUMOROVÉ MARKERY, M+MS,**
- **BIOPSIE = HISTOLOGIE + CYTOLOGIE (sentinelová uzlina – PRVNÍ POSTIŽENÁ)**

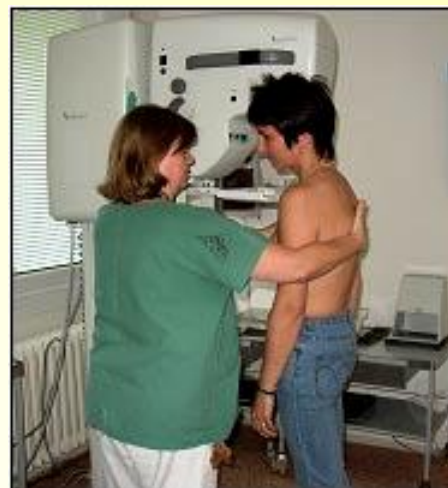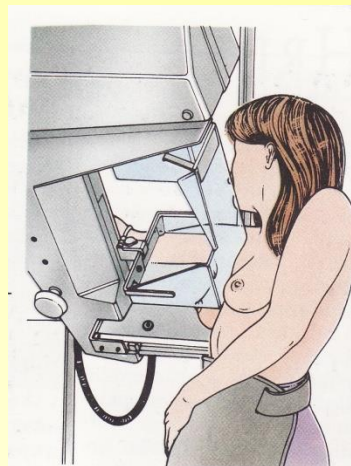


**Vyšetření
ultrazvukem**
*Tato zcela bezbo-
lestná metoda
spočívá ve sledo-
vání průchodu
ultrazvukových
vln tkáněmi prsu,
čímž se dají zjistit
různé bulky apod.*

3. MAMOGRAF

MAMOGRAFIE

Mamografie je rentgenologická technika umožňující detailní zobrazení vnitřní stavby prsu. Prs je přiložen na desku s rentgenovým filmem a šetrně stlačen v plastickém krytu. Toto vyšetření je bezbolestné a použitá dávka záření je minimální. Umožní zjistit již i malé změny, které ještě nejsou hmatné. Při zjištění určitých abnormalit je třeba použít další metody.



Mamografie

- Každé 2 roky u žen nad 45 let mamografií hradí zdravotní pojišťovna
- Samozřejmě na toto vyšetření mohou i mladší ženy - hradí si vyšetření
 - <https://www.ceskatelevize.cz/porady/10320915585-moje-medicina/211563230220018/>
mamografie 10 min

Léčba: dle pokročilosti onemocnění

1. Chirurgická léčba

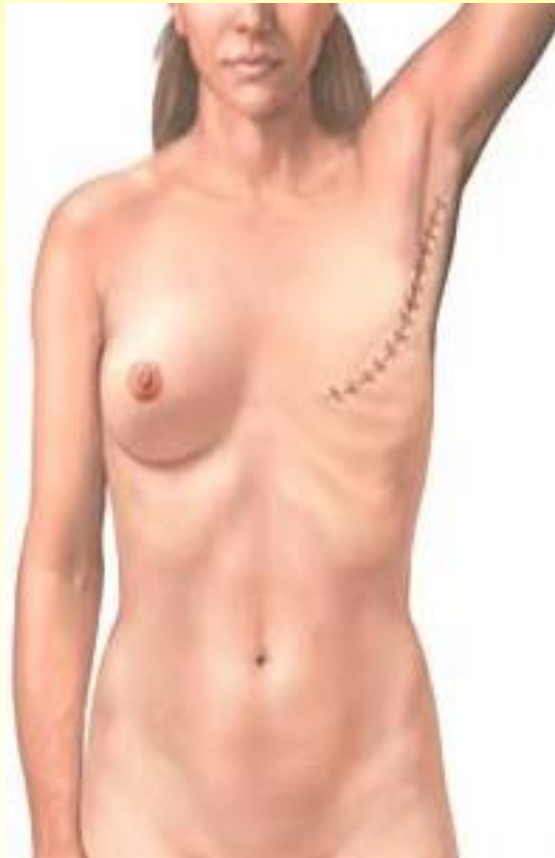K odstranění nádoru v prsu se používá několik operačních technik - postupů:

- nádor vhodně umístěn a není velkých rozměrů, může být proveden prs šetřící výkon (**PARCIÁLNÍ - ČÁSTEČNÝ**)
 - prs je zachován vyjme se pouze nádor
 - **ODSTRANĚN** nádor - tumorektomie + 1cm tkáně
- ablace prsu, což znamená odstranění celého prsu (**RADIKÁLNÍ**)
- odstraněny axilární uzliny u obou postupů

Chirurgická léčba – ablace prsu

MASTEKTOMIE

ABLACE



Typy chir. výkonů

- TUMOREKTOMIE = nádor+1cm
- KVADRANTEKTOMIE (nádor + nejméně 2cm tkáně + kůže)
- TOTÁLNÍ / RADIKÁLNÍ MASTEKTOMIE
 - VŠE – kůže, bradavka, dvorec, mléčná ž., tuk, axilární uzliny.
 - oba prsy u rizikových
 - REKONSTRUKČNÍ OPERACE – 2-5 LET po ukončené léčbě bez známek nádoru

2. Ozařování

- **předoperační – zmenšit**
- **pooperační – brachyradioterapie = lokální (jizva, podpaží – IRIDIUM)**
- **paliativní – metastázy (kosti)**

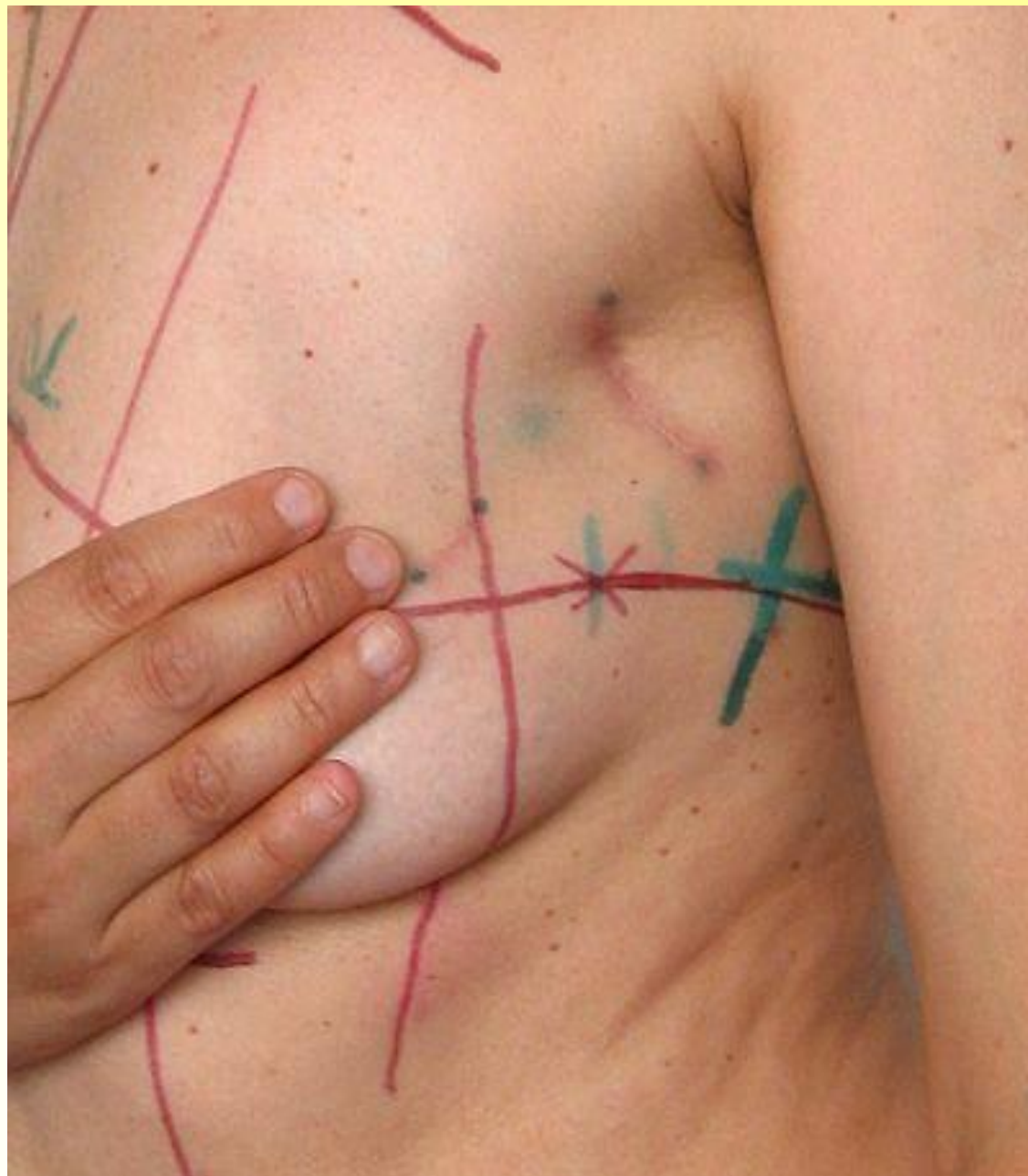3. Chemoterapie

- Chemoterapie je léčba přípravky = cytostatika, tlumí růst buněk a ničí je.
 - zmenšit, zničit mikrometastázy“pojistka“, léčba prokázaných meta.

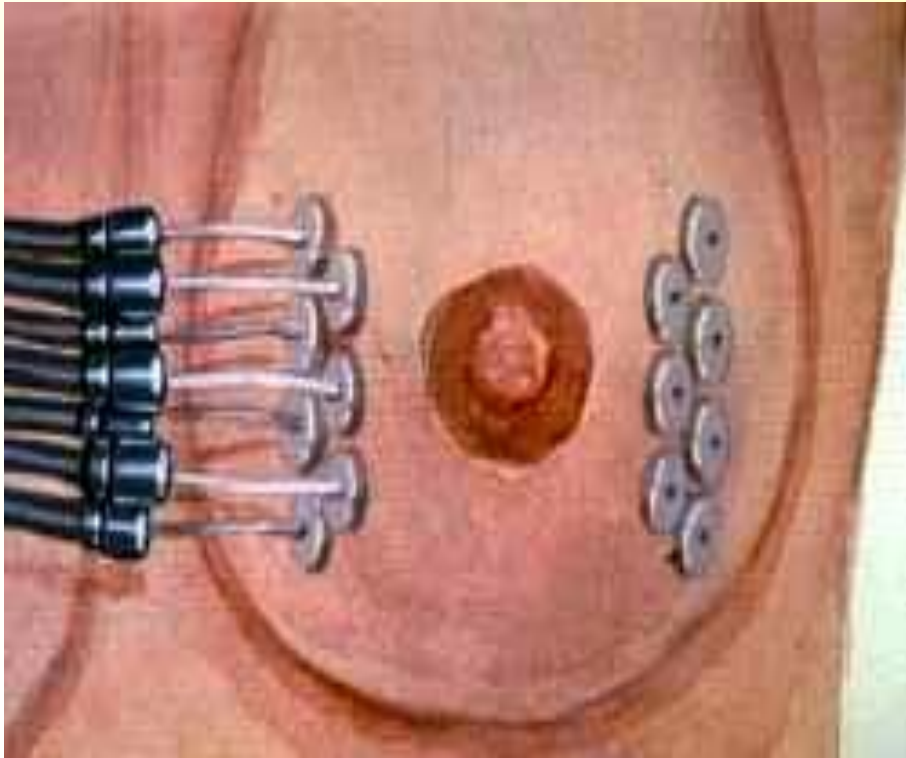
4. Hormonální léčba = blokáda vaječníků – ESTROGENY

- Růst NP povzbuzován žensk. pohl. h., **estrogeny**. Pokud se sníží nebo trvale utlumí produkce těchto hormonů, dochází k významnému zpomalení růstu nádorů

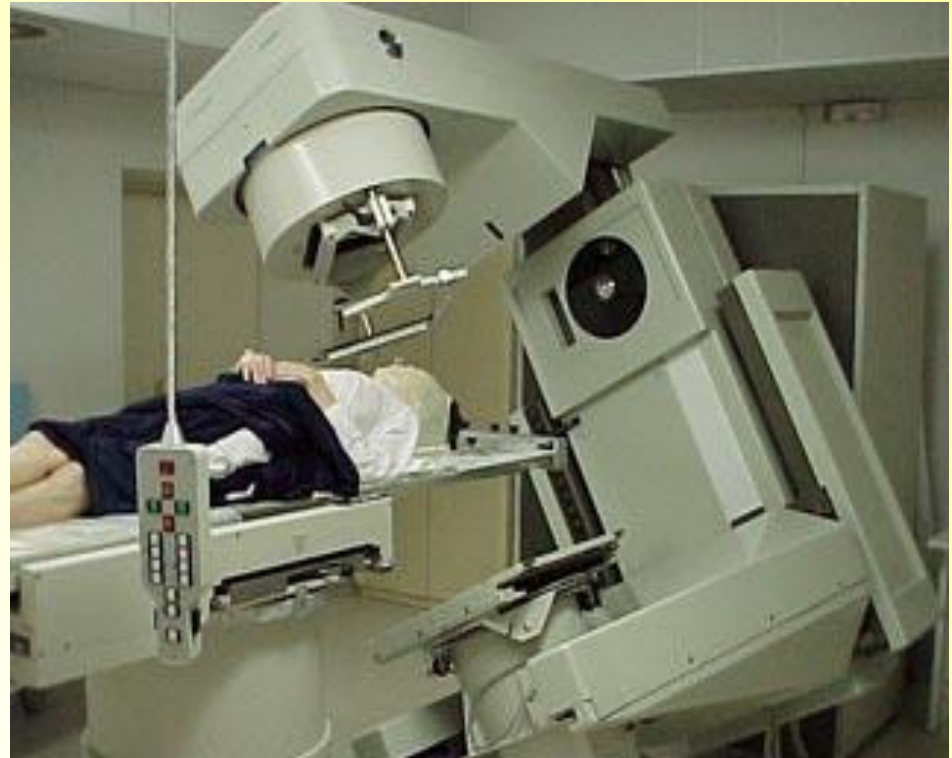Zakreslení
ozařovaného
místa



Brachytherapie




Radioterapie



Preventivní desatero pro ženy - nejdůležitější rady jak předcházet rakovině prsu


1. Jezte zdravě (nepřejídejte se, jezte hojně syrové zeleniny, ovoce a potravin s vyšším obsahem vlákniny, omezte přísun tuků, hodně pijte)



2. Cvičte, mějte dostatek tělesného pohybu.

3. Omezte konzumaci alkoholu.

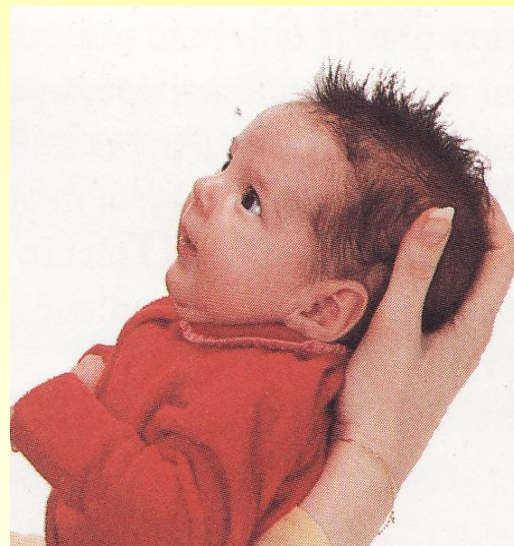

4. Nekuřte.



5. Provádějte pravidelně samovyšetření prsu.

6. Při jakémkoliv neobvyklém nálezu v prsu, v podpaží, na prsní bradavce nebo nad klíční kostí – například zatuhnutí, bulka, změna tvaru, velikosti, konsistence, povrchu, zbarvení pokožky prsu, výtoku z bradavky apod. – navštivte svého lékaře.
7. Podrobujte se screeningovému mamografickému vyšetření – od 45 let věku každé 2 roky.
8. Užívání hormonálních preparátů (častá je hormonální substituční léčba v přechodu) pečlivě zvažte se svým lékařem.
9. Při početnějším výskytu nádorů v rodině, zvláště nádorů prsu (u matky, sestry, dcery, babičky, a dalších) pohovořte se svým lékařem o možnosti dědičnosti.

10. Zbytečně neodkládejte založení vlastní rodiny (vhodnější je porodit své první dítě před 30 rokem věku).



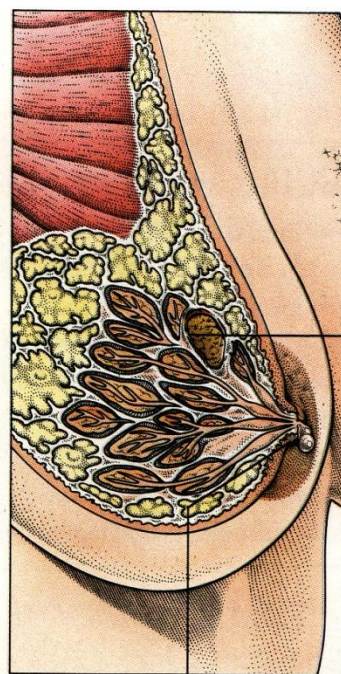
Pro nevýrazné příznaky onemocnění je velmi důležité poučit ženy o tzv. samovyšetřování prsů

- až 90 % rakoviny prsu si odhalí žena sama
- pravidelně, jednou měsíčně, 5 až 7 dní po menstruaci si má žena vyšetřit oba prsy
- prohmatá pečlivě všechny prsní kvadranty od zevních horních k vnitřním a postupuje dolů
- nakonec vyšetřuje dvorec s bradavkou
- nádor je tvrdý, nebolestivý

Samovyšetření prsů

Kontrolujte prsa koncem menstruačního cyklu, kdy nejsou zvětšená. Toto je nutné dělat pravidelně každý měsíc, abyste případné změny zjistily rychle. Prsy některých žen mají bulky normálně přítomné, takže je důležité o nich vědět.

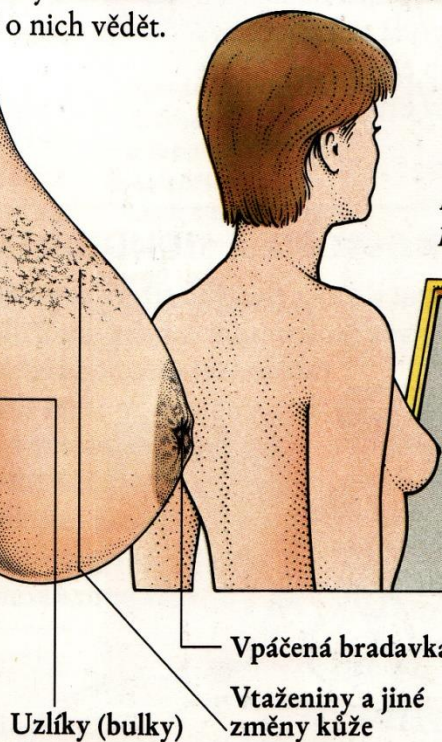
Je třeba věnovat pozornost případným barevným změnám v okolí prsních bradavek. Také „pomarančová kůže“ s rozšířenými póry, tužší než v okolí je dalším varovným příznakem.



Krvavý nebo zbarvený výměšek

Co sledovat

Zvětšení, vnik vtaženin, pigmentací nebo zvrásnění kůže prsů, změny velikosti bradavek, jejich tvaru a barvy.



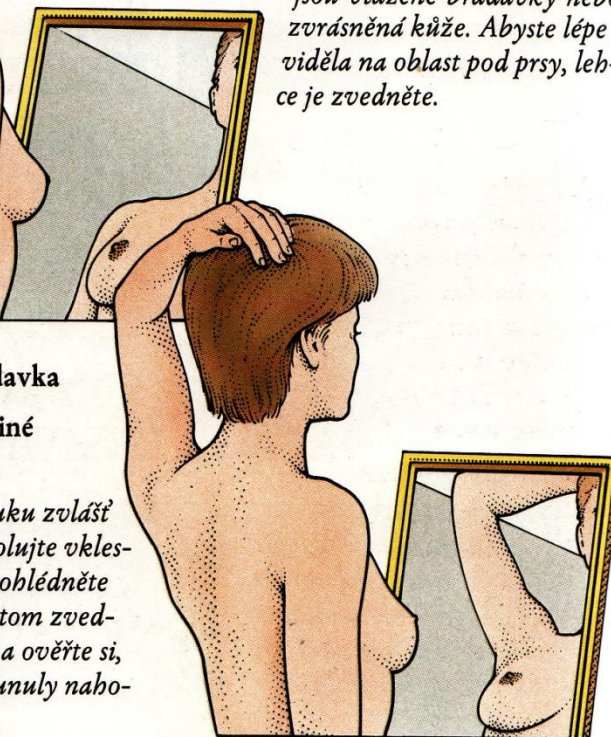
Uzlíky (bulky)

Vpáčená bradavka

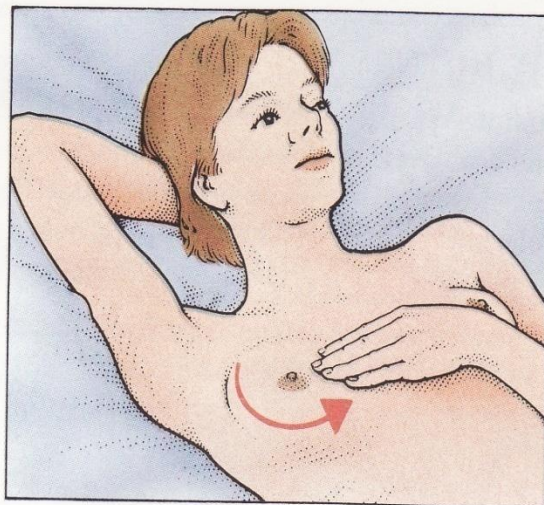
Vtaženiny a jiné změny kůže

2 Zvedněte každou ruku zvlášť nad hlavu a zkontrolujte vklesliny kůže. Ze stran si prohlédněte celkový obrys prsou. Potom zvedněte obě ruce najednou a ověřte si, že obě bradavky se posunuly nahoru o stejnou vzdálenost.

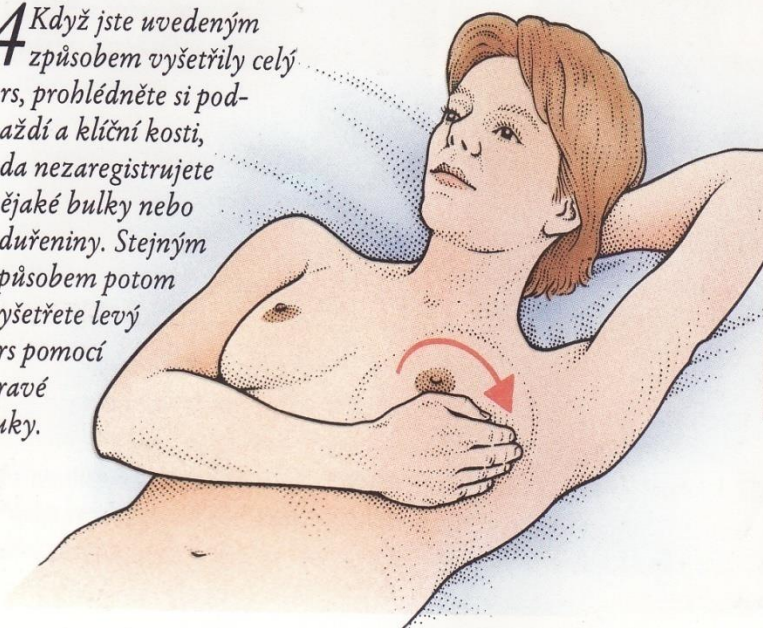
1 Sedněte si nebo stoupněte před velké zrcadlo s připáženými rukama. Přesvědčte se, že sedíte zpříma. Sledujte vzhled, velikost a tvar každého prsu. Měla byste sledovat změny velikosti vašich prsou, všimnout si když jeden prs je níže, zda nejsou vtažené bradavky nebo zvrásněná kůže. Abyste lépe viděla na oblast pod prsy, lehce je zvedněte.



3 Abyste vyšetřily správně pravý prs, je třeba ležet uvolněně s pravou rukou za hlavou. Konečky prstů levé ruky jemně ale pevně prohmatávejte nejprve z podpaždí dolní části prsu postupně směrem do středu prsu, pak přes horní polovinu prsu a nakonec dvorec prsní bradavky.



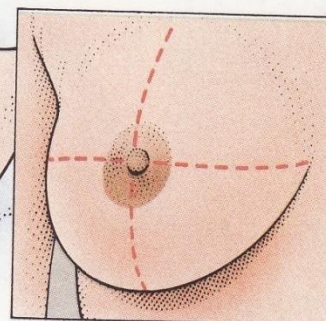
4 Když jste uvedeným způsobem vyšetřily celý prs, prohlédněte si podpaždí a klíční kosti, zda nezaregistrujete nějaké bulky nebo zduřeniny. Stejným způsobem potom vyšetřete levý prs pomocí pravé ruky.



VYŠETŘOVÁNÍ PRSOU

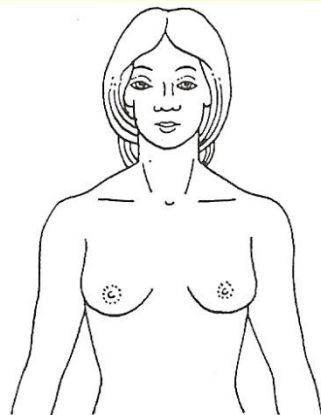
Změny, které lze zjistit sebekontrolou

- Bulky (uzlíky) nebo zduřelá místa.
- Zvětšení jednoho prsu.
- Zvrásnění nebo vtaženiny kůže.
- Vpáčené bradavky (v případě, že normálně nejsou).
- Výtok z bradavky.
- Vyrážka nebo změna struktury kůže.
- Otok v horní části paže nebo v podpaží.
- Zvětšení nebo zduření lymfatických uzlin.
- Přetrvávající bolest v krajině jednoho prsu.

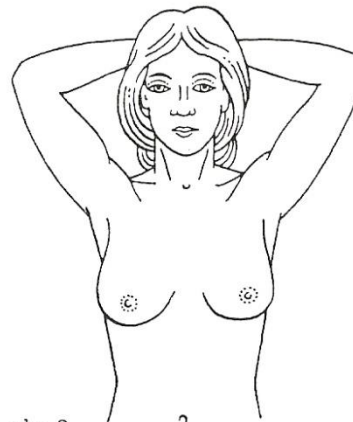

5 K tomu, abyste si snadněji zapamatovaly všechny zvláštnosti svého prsu, rozdělte si prs na čtyři pomyslné kvadranty, v jejichž středu je prsní bradavka a v nich mapujte zjištěné zvláštnosti. Tímto pravidelným vyšetřováním prsů se naučíte rozpoznávat vše, co je v prsu normální a abnormální.

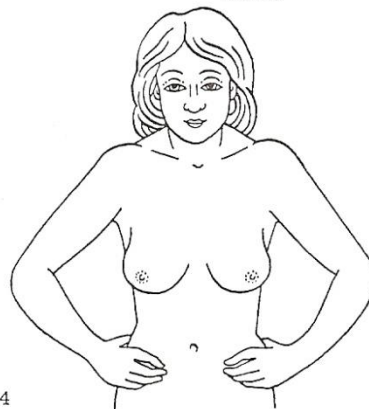
Vyšetření pohledem



obr. 2

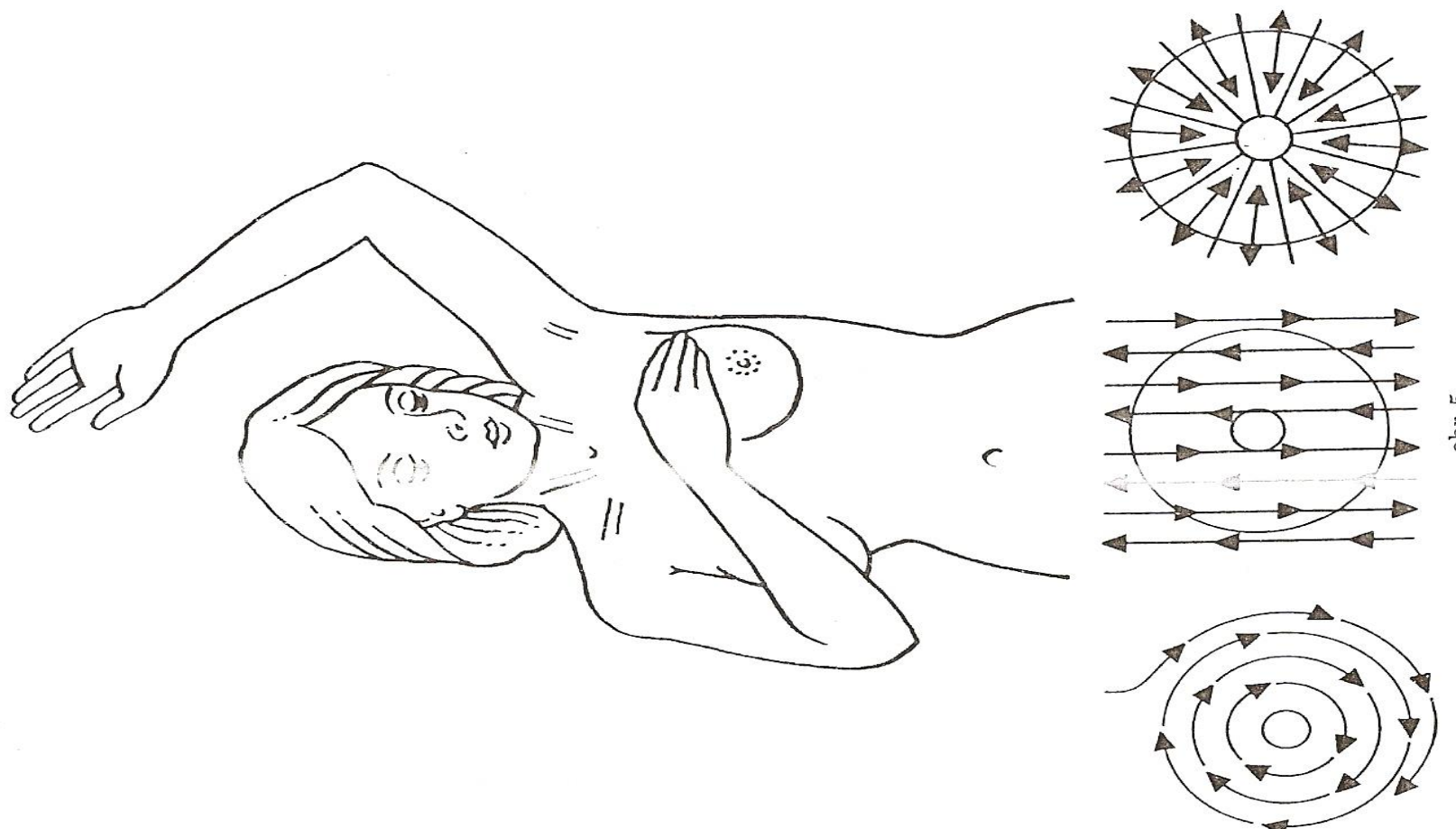


obr. 3

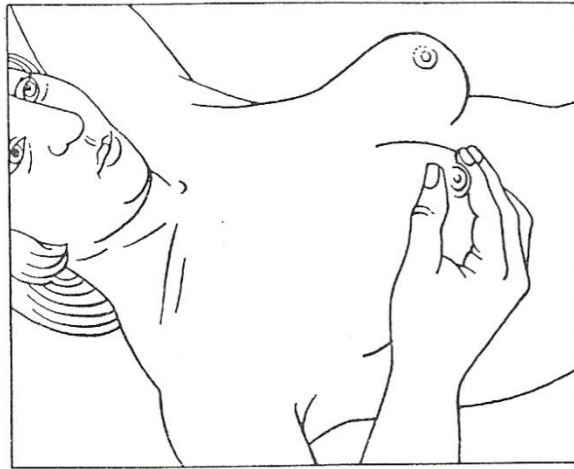


obr. 4

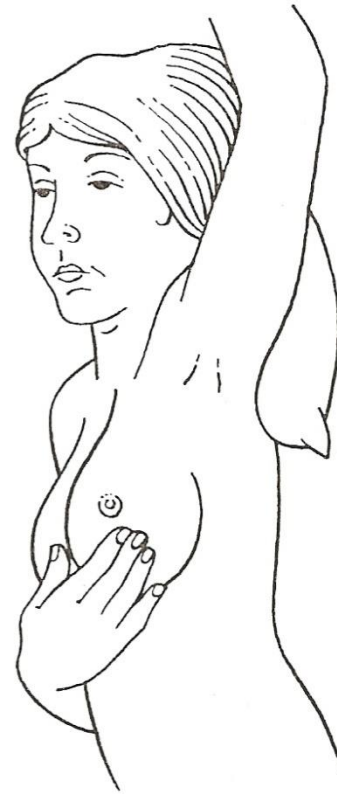
Vyšetření pohmatem



Vyšetření sekrece z bradavek, v leže



obr. 6



obr. 7

- OŠETŘOVATELSKÁ PÉČE
- PŘEDOPERAČNÍ P. – VŠEOBECNÁ
- SPECIÁLNÍ PŘEDOPERAČNÍ P. ???
- POOPERAČNÍ PÉČE
 - PŘÍJEM – CHIR / JIP, PREFERUJ
NEOP.STRANU, ELEVACE RUKY,
BANDÁŽ = snížení otoku, zlepšení odtoku
lymfy
 - aktivizuj – prevence imobility

MONITOROVÁNÍ

- BOLEST -VAS
- OTOK, BARVA KŮŽE op.str.
- FF - ??
- močení, stolice 6-8 / 2
- operační rána – k., drén – podtlak, průchodnost, mn.
- správnost fixace obvazu – bandáž hrudníku
op.s.= sníž.bolest,usnadní hybnost, správné držení těla
- PŽK
- PREVENCE TEN, S.C. ANTIK.

OPERAČNÍ RÁNA

- KRVÁCENÍ
- ASISTUJ PŘI PŘEVÁZU – ASEPTICKY
- PÉČE O DRÉN – JAK ?
- PÉČE O JIZVU – sprchování, masírování

- HYG. – úroveň sebepečce, potíže s hybností ruky, respektuj stud
- VÝŽIVA – sebepečce, 0.den – nic, tekutá – návrat k D před., zajisti polohu (pravák/levák), tekutiny
- VYPRAZDŇOVÁNÍ – prevence zácpy, 8 / 2
- ODPOČINEK, SPÁNEK – klid, psychika, bez bolesti
- PÉČE O PSYCHIKU – empatie, rodina, ženy se stejným onem. – kluby, skupiny “MAMMA HELP“

RHB

- VČASNÁ JIŽ 1.DEN
- DECHOVÉ CVIKY
- NÁCVIK DRŽENÍ TĚLA – CVIKY NA ÚCHOP, ZVEDÁNÍ KONČETINY
- NÁCVIK SEBEOBSLUHY-
HYG.,ČESÁNÍ
- ZVÝŠENÍ SVALOVÉ S.- CVIČENÍ
PROTI ODPORU, ČINKY

EDUKACE

- propuštění cca **8 den** – zhojení, soběstačná
- nesprchovat se HORKOU ANÍ LEDOVOU V.
- VOLNÝ ODĚV Z PŘÍRODNÍCH MATERIÁLŮ
- KOMPENZAČNÍ POMŮCKY –
EPITÉZA/látková, silikonová
- SPEC.SPODNÍ PRÁDLO
- POKRAČOVAT V RHB
- DISPENZARIZACE – ONKO
- PŘEDÁNÍ INFO-LETÁKY,BROŽURY
- ON LINE PORADNY (MAMMA HELP)
- SOC.SÍTĚ - SKUPINY

PREVENCE LYMEDÉMU

- CO JE VHODNÉ?
- CO JE NEVHODNÉ?
- CO DOPORUČÍTE?

VIZ PRAC. LIST ☺

ZDROJE INFORMACÍ:

- <https://www.ceskatelevize.cz/porady/10320915585-moje-medicina/211563230220018/> mamografie 10 min
- <https://www.ceskatelevize.cz/porady/1095946610-diagnoza/204562241500011/> ca prsu 17 min
- <https://www.ceskatelevize.cz/porady/1095946610-diagnoza/209572241500001/> rekonstrukce prsu 17 min
- https://www.mojemedicina.cz/pruvodce-pacienta/diagnozy/zhoubne-nadory-prsu/diagnoza/typy_stadia.html
- <https://www.nzip.cz/kategorie/177-rakovina-prsu>

Děkuji za

pozornost

